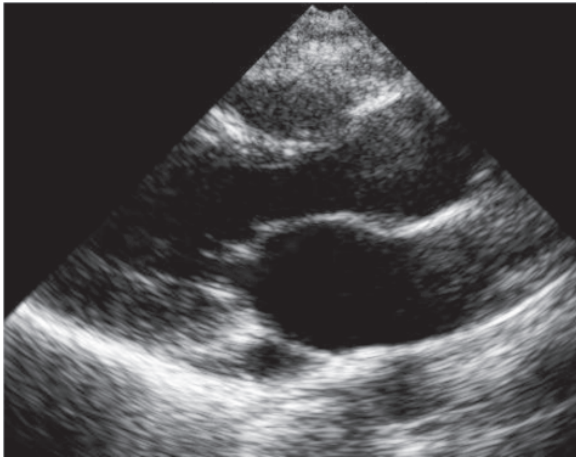
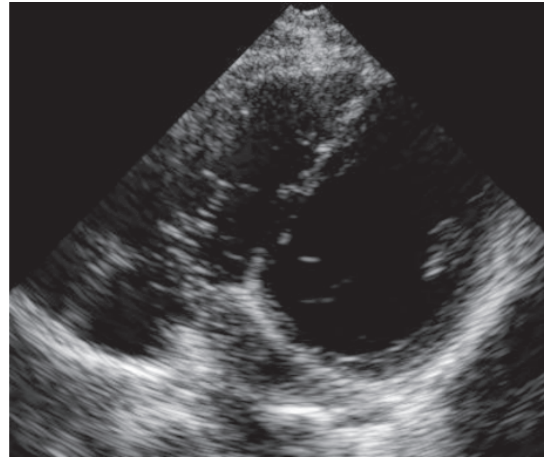


## 『影像地理師』專欄

超音波顯示無二尖瓣脫垂，但如下：



於病人左上手臂靜脈打入 agitated saline，超音波顯示如下：



(中國醫藥大學附設醫院心臟內科) 柯伯彥 / 梁馨月 醫師

### 【題目】

26 歲年輕女性，主訴為常常胸悶，無特別誘發因子。

以前曾被告知有二尖瓣脫垂。

請問此病人有什麼異常？

### ◀ 編輯小語 ▶

歡迎各位會員將平日執業時遇到的有趣影像，不論是 x-ray, EKG, echo, MRI 皆可，投稿至會訊『影像地理師』專欄。

本專欄育教育於趣味之中，稿費從優！



【上一期解答】

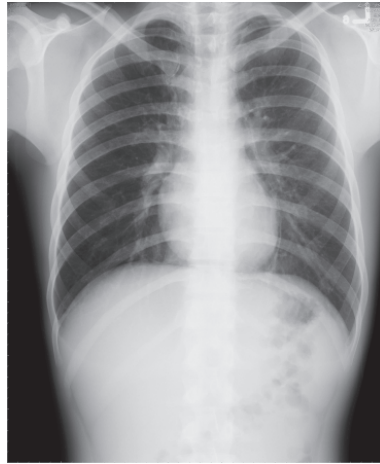

圖 1

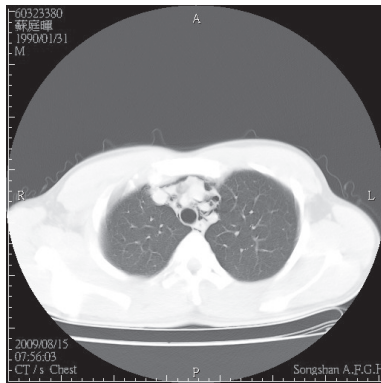


圖 2

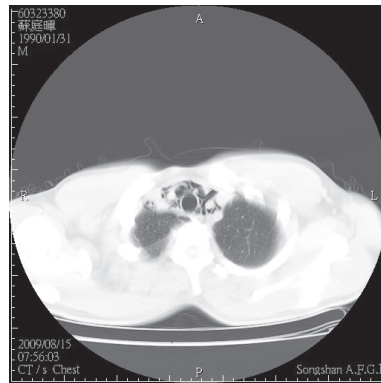


圖 3

(國軍松山總醫院心臟內科) 汪文斌 醫師

【題目】

請問該病患的診斷及機轉？

【答案】

診斷：Spontaneous pneumomediastinum

機轉：terminal alveolar rupture

圖 1：CR-1-1

圖 2：CT-2-10

圖 3：CT-2-6