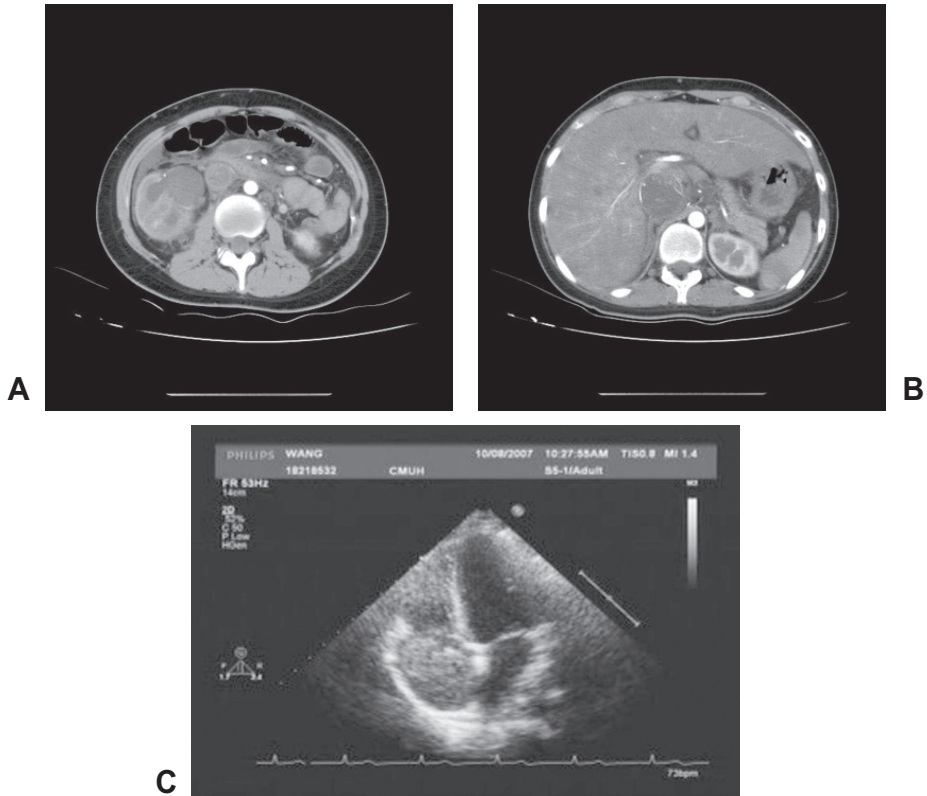


## 『影像地理師』專欄



(中國附設醫院心臟內科) 陳大隆 醫師

### 【題目】

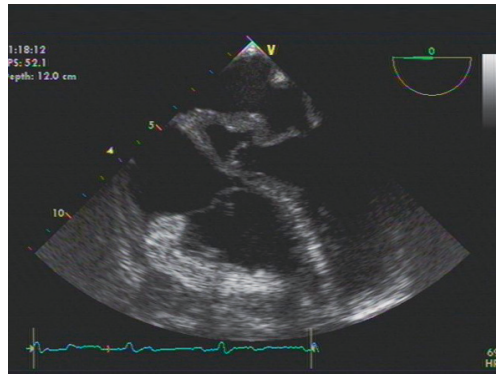
18歲女學生因血尿一個月合併易累而住院，住院電腦斷層及心臟超音波如圖所示。  
請問這位患者的診斷為何？

### ◀ 編輯小語 ▶

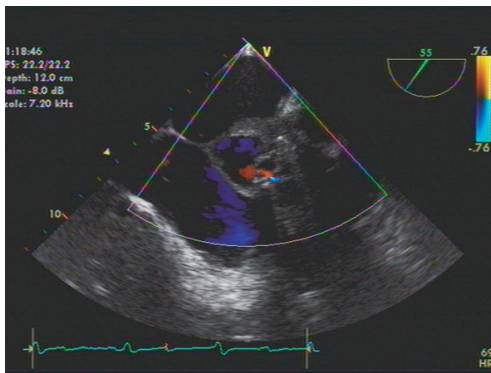
歡迎各位會員將平日執業時遇到的有趣影像，不論是 x-ray, EKG, echo, MRI 皆可，投稿至會訊『影像地理師』專欄。  
本專欄育教育於趣味之中，稿費從優！



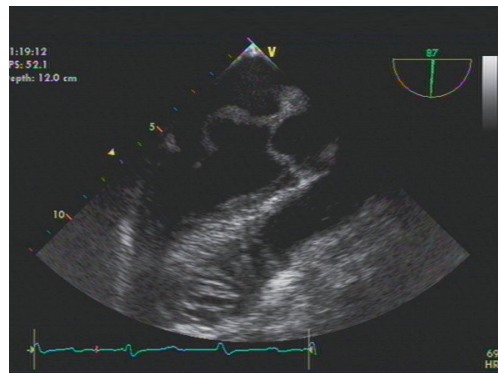
【上一期解答】



A



B



C

(中國附設醫院心臟內科) 陳大隆 醫師

【題目】

34歲男性農夫，二個月前患金黃色葡萄球菌的感染性心內膜炎。因主動脈及兩心房間有贅生物而陸續接受兩次主動脈瓣膜修補。患者持續有心衰竭的症狀而轉至本院就醫，經食道超音波如圖所示，請問超音波診斷為何？

【答案】

Large free space between left atrial sides ,right atrial sides and aortic metal annulus, resulting in aneurysmal formation.? Dehesion of aortic metal prosthesis at right atrial and left atrial sides with vegetation  
由於主動脈瓣金屬環與左右心房側的游離空間過大，造成腔室瘤的形成。另一方面，主動脈金屬瓣膜亦與左右心房沾黏合併殘存贅生物。