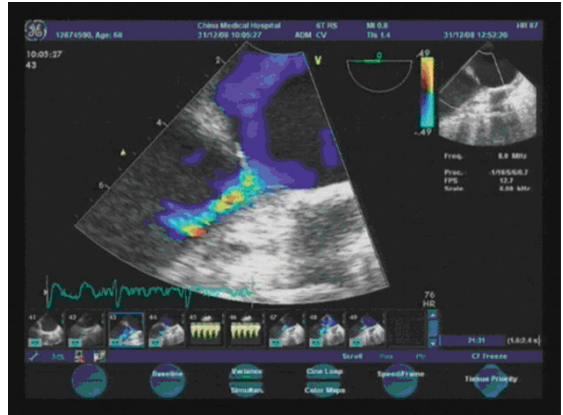
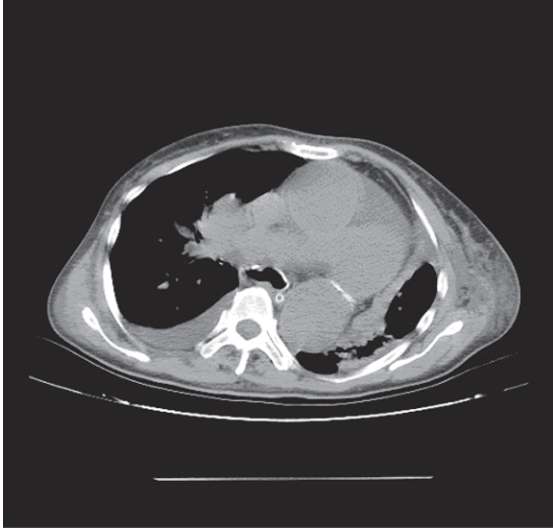


## 『影像地理師』專欄



(23 cm from the mouth, just below aortic arch)

(中國醫藥大學附設醫院心臟內科) 柯伯彥 / 梁馨月 醫師

### 【題目】

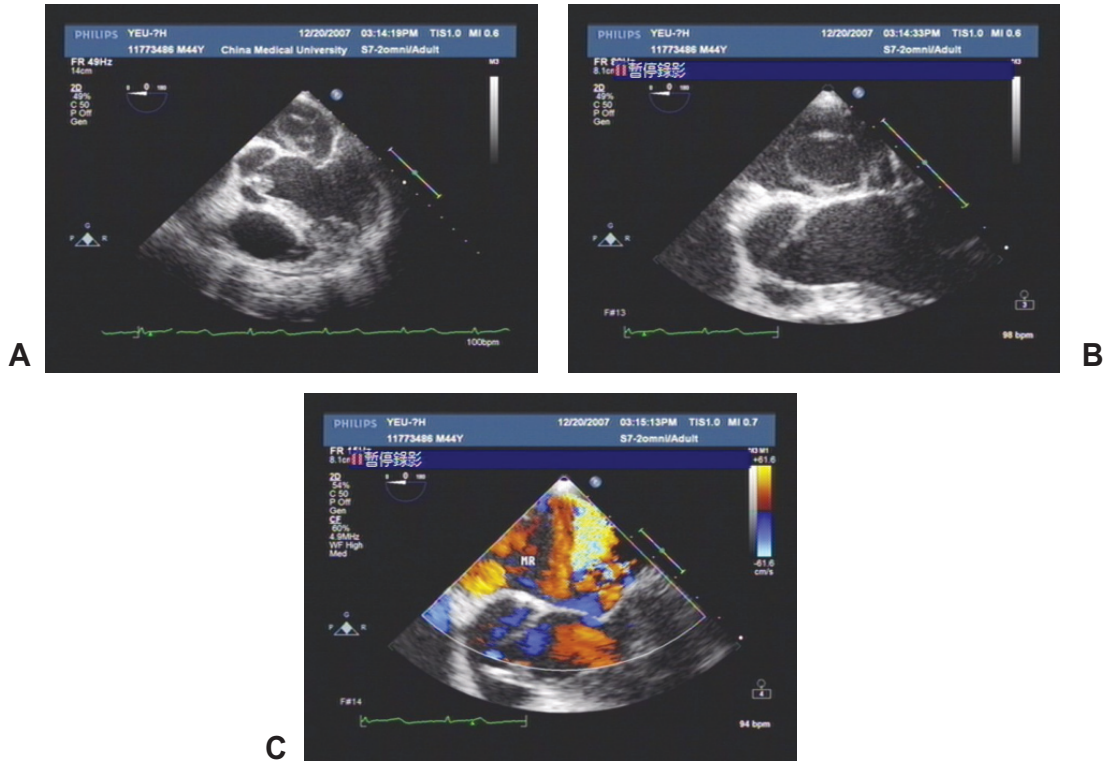
病史：69 歲女性，過去病史為 ischemic heart disease, chronic atrial fibrillation 及 congestive heart failure，這次是因為喘不過氣兩三個禮拜經急診住院，胸部電腦斷層及經食道超音波檢查結果如圖所示，請問這位患者的診斷為何？

### ◀ 編輯小語 ▶

歡迎各位會員將平日執業時遇到的有趣影像，不論是 x-ray, EKG, echo, MRI 皆可，投稿至會訊『影像地理師』專欄。  
本專欄育教育於趣味之中，稿費從優！



## 【上一期解答】



(中國附設醫院心臟內科) 陳大隆 醫師

## 【題目】

44歲男性水電工，無重大過去病史，因發燒3週及血液培養長出 *Streptococcus mitis* 而住院接受進一步檢查及治療。住院中經食道超音波檢查結果如圖所示，請問這住院患者的診斷為何？超音波的診斷為何？

## 【答案】

1. 患者診斷：Infective endocarditis, *Streptococcus Mitis* related。
2. 超音波診斷：Degenerative anterior mitral leaflet cystic prolapse into left atrium with severe mitral regurgitation, calcified aortic valve with vegetation。