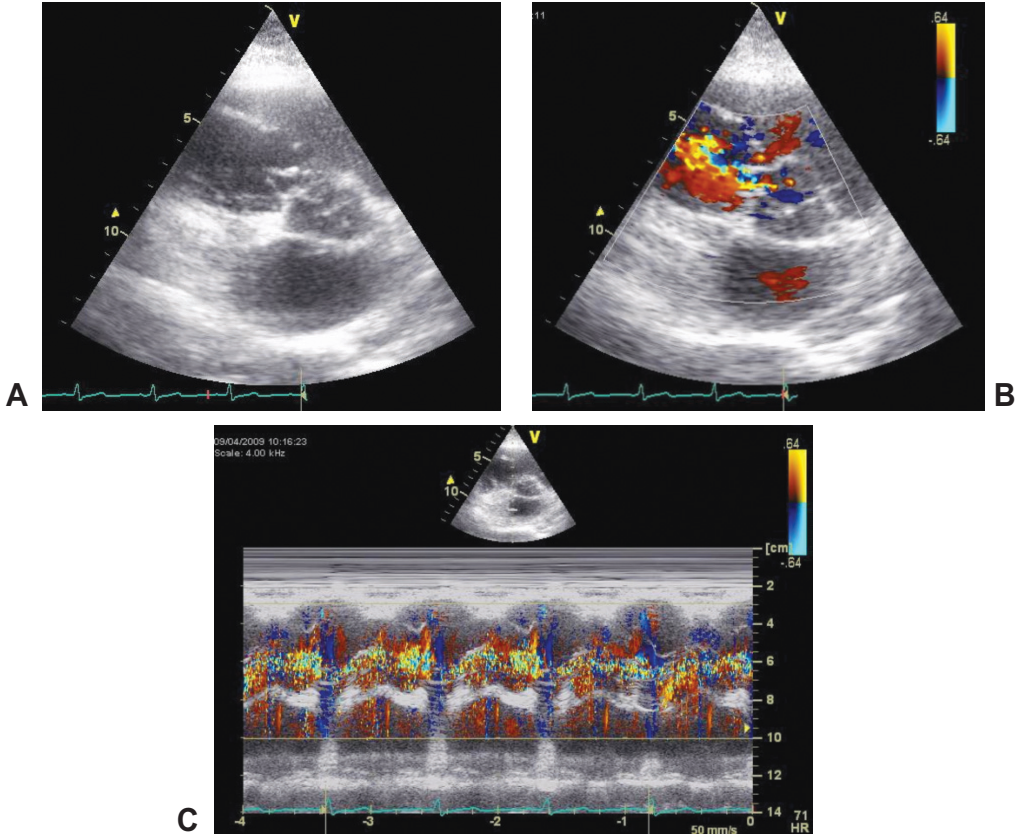


『影像地理師』專欄



(林口長庚醫院第二心臟內科) 王俊力 醫師

【題目】

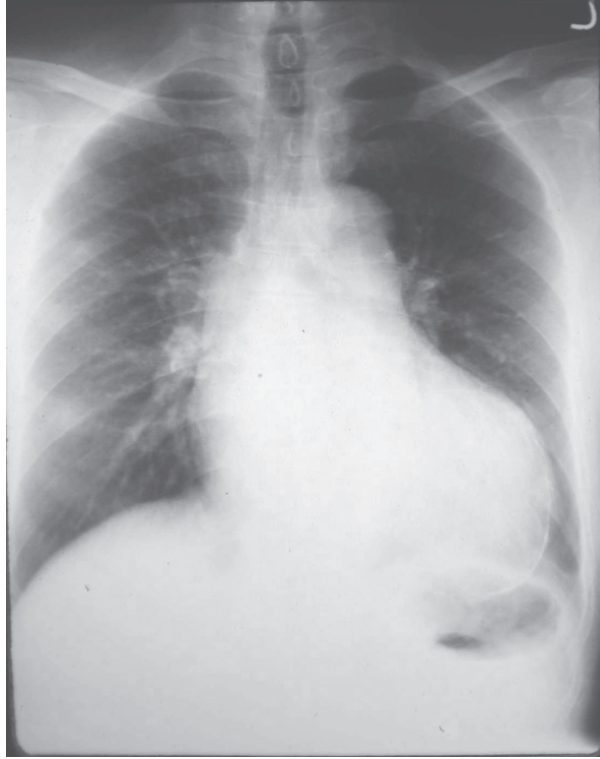40 歲女性，無症狀及疾病史，因為健康檢查發現心雜音到門診求診，胸前超音波檢查結果如圖所示，請問這位患者的診斷為何？

◀ 編輯小語 ▶

歡迎各位會員將平日執業時遇到的有趣影像，不論是 x-ray, EKG, echo, MRI 皆可，投稿至會訊『影像地理師』專欄。
本專欄育教育於趣味之中，稿費從優！



【上一期解答】



(高雄長庚醫院心臟內科) 傅懋洋醫師 提供

【題目】

1. 這張胸部 X 光片有什麼異常？
2. 有什麼可能性？
3. 本病例的正確診斷是什麼？

【答案】

- 1、這張胸部 X 光片可以看到心臟腫大，特別是在左心室的地方，另外可以看到有一條鈣化圍繞在心臟的外圍。
- 2、看到心臟有鈣化，要考慮幾個情形：心包膜鈣化，心瓣膜鈣化以主動脈瓣及二尖瓣較為常見，僧帽瓣環鈣化，冠狀動脈血管鈣化，心室或心房血栓鈣化，金屬物鈣化如人工瓣膜，支架等。
- 3、本病例是病人發生心肌梗塞後產生左心室瘤(left ventricular aneurysm)，左心室瘤內發生血栓，而發生左心室瘤血栓鈣化。